


*Azienda Ospedaliera
di Perugia*

**S.C. di Clinica Chirurgica Pediatrica
Ospedale S. Maria della Misericordia
Direttore: Prof. A. Appignani**



*Università
degli Studi di Perugia*



Riflessioni su di un caso di TNP atipico

Mirko Bertozzi

Caso clinico

A. P. ♂ 4 anni

Pregresso intervento di esplorazione inguinale per TNP dx in altra sede

Diagnosi: agenesia testicolare



Caso clinico

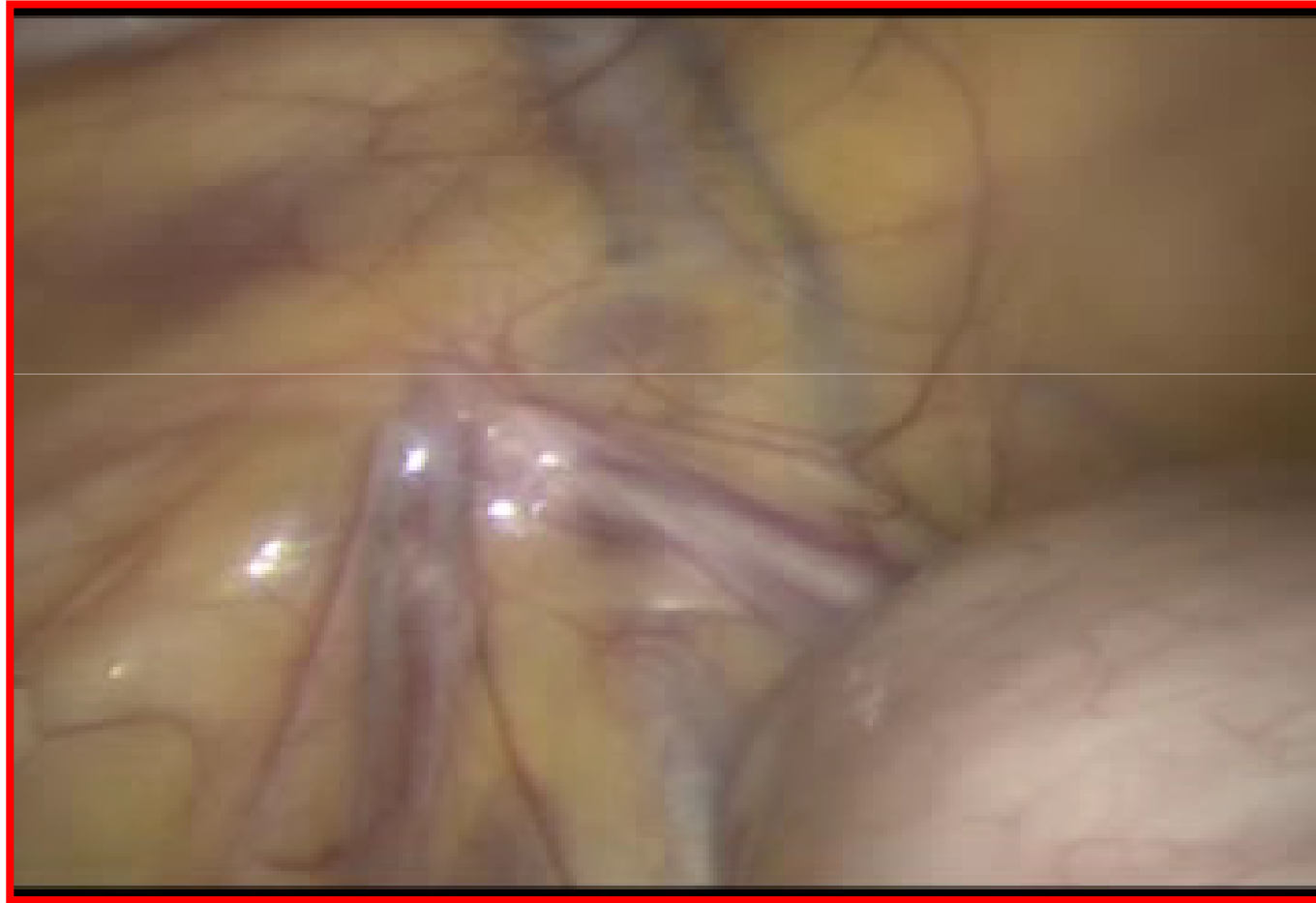Giunto alla nostra osservazione con ecografia negativa:

Assenza di ipertrofia compensatoria del testicolo sx in sede scrotale



Laparoscopia esplorativa

Laparoscopia



Discussione



Laparoscopia unica
indagine per diagnosi
di certezza nel TNP



Liberare il colon
discendente in caso
di TNP sinistro?